東医大誌　52(3): 365～369, 1994

症例報告

後腹膜良性奇形腫の1例

A Case of Retroperitoneal Benign Teratoma

東京医科大学第4内科

二木修司　真田　淳　水村泰夫　水口泰宏
武田一弥　小野田一敏　井出真理　三輪一彦
篠原　靖　大野博之　堀部俊哉　河合　隆
角谷　宏　関　知之　新戸禎哲　山田孝史
池田　肇　斉藤利彦

1. はじめに

後腹膜良性奇形腫は過半数以上が小児期に発見され，成人例では比較的稀である[1]．我々は成人の後腹膜良性奇形腫の一例を経験したので，文献的考察を加え報告する．

2. 症　例

患　者：27歳，女性．

主　訴：左上腹部腫瘤．

既往歴：特記すべきことなし．

家族歴：特記すべきことなし．

現病歴：平成5年6月下旬頃，左上腹部に腫瘤を自覚したため，近医を受診．同年7月[redacted]当科へ紹介され，精査加療目的にて入院となった．

入院時理学的所見：身長160 cm，体重50.0 kg，血圧114/90 mmHg，脈拍72/分・整，眼球結膜に黄疸なく，眼瞼結膜に貧血なし．頸部，胸部に理学的所見なし．腹部には弾性硬で，表面平滑な腫瘤を左季肋部より3横指触知したが，圧痛は認めなかった．また，四肢に浮腫はなく，神経学的にも異常は認めなかった．

入院時検査成績：血液生化学的検査では総ビリルビン値が軽度上昇していた以外，腫瘍マーカーを含め異常は認めなかった．検尿では顕微鏡的血尿を認めた（表1）．

腹部超音波所見：左上腹部に20 cm 大の巨大な cystic mass を認め，さらにその内部には表面に acoustic shadow を伴う hypoechoic な部分と strong echoを含む mass を認めた．しかし腫瘤が巨大なため，超音波による腫瘤の全体像の描出は困難であった．

DIP 所見：左上腹部に内部に石灰化を含む巨大な腫瘤を認めた．その腫瘤により，左腎は下方へ圧排されていた（図1）．

胃透視および注腸所見：左上腹部の腫瘤により，胃は右方へ，横行結腸および脾曲部の結腸は下方へ圧排されていた．

ERCP 所見：主膵管は体尾部で右上方へ圧排されていたが，主膵管の広狭不整，中断は認めなかった（図2）．

CT 所見：enhance CT では左腹部に辺縁明瞭な円形で，脂肪と同じ density の巨大な腫瘤を認め，さらに内部には石灰化成分を伴った被膜を有する腫瘤を認めた（図3）．

MRI 所見：左腹部にT1強調画像（図4），T2強

(1994年2月16日受付，1994年2月22日受理)

Key words：後腹膜腫瘍 (retroperitoneal tumor)，良性奇形腫 (benign teratoma)，成人奇形腫 (teratoma in adult)

表 1　入院時検査成績

Blood Chemistry				Peripheral Blood	
T-P	7.1 g/dl	ZTT	4.6 U	WBC	$5.4\times10^3/\mu l$
Alb	4.3 g/dl	TTT	1.6 U	RBC	$4.53\times10^6/\mu l$
T-Bil	1.68 mg/dl	T-Chol	189 mg/dl	Hb	13.2 g/dl
GOT	16 U/l	T-G	55 mg/dl	Ht	38.7%
GPT	12 U/l	BUN	10.2 mg/dl	Plt	$225\times10^3/\mu l$
LDH	319 U/l	CRTN	0.52 mg/dl		
ALP	94 U/l	UA	3.7 mg/dl		
γ-GTP	10 U/l	Na	140 mEq/l		
Ch-E	0.94 ΔpH	K	3.6 mEq/l		
S-Amy	147 U/l	Cl	102 mEq/l		
Serological Tests		**Urinalysis**		**Tumor Marker**	
CRP	0.3 mg/dl 以下	sugar	(−)	AFP	10.0 ng/ml 以下
HBsAg	(−)	protein	(−)	CEA	3.8 ng/ml
HBsAb	(−)	urobil.	0.1	CA19-9	17.8 U/ml
HCV-Ab	(−)	sediments		CA125	1.0 U/ml 以下
Stool		RBC	5〜10/1F	CA50	7.6 U/ml
occult blood	(−)	WBC	2〜3/1F	血中 HCGβ	0.1 ng/ml 以下

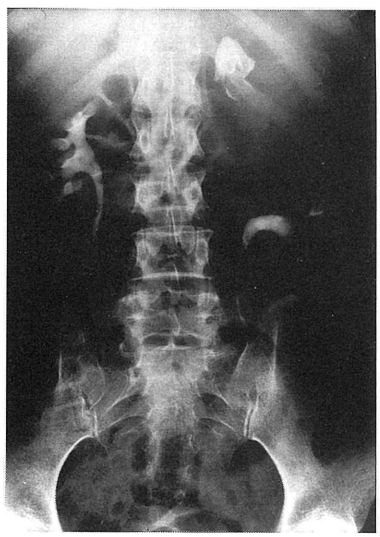

図 1　DIP 所見：左上腹部に石灰化を伴う巨大な腫瘤を認め，左腎は下方へ圧排されている．

図 2　ERCP 所見：主膵管は体尾部で右上方へ圧排されている．

調画像でともに全体が高信号で，その内部に不均一な信号を伴う腫瘤を認めた．

腹部血管造影所見：腫瘤による脾動脈，左腎動脈，大動脈への圧排を認めたが，明らかな栄養血管は指摘し得なかった．

以上の画像所見より後腹膜の奇形腫を疑い，外科切除を施行した．

術中所見：腫瘤は後腹膜より発生し，周囲臓器との癒着はなく，腫瘤のみの摘出が可能であった．また，病理迅速診断では良性奇形腫であった．

切除標本所見：上段に新鮮摘出標本，下段にその割面像を示す（図 5）．腫瘤の大きさは 18×15×9 cm で，重量 1,590 g，表面は平滑で，内腔に約 1,000 ml の黄白色の液体を含んでいた．割面では骨成分や嚢

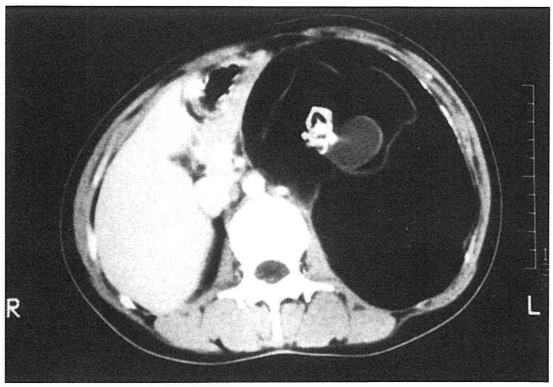

図 3　enhance CT 所見：左腹部に円形で脂肪と同じ density の巨大な腫瘤を認め，さらに内部に石灰化成分を伴った被膜を有する腫瘤を認める．

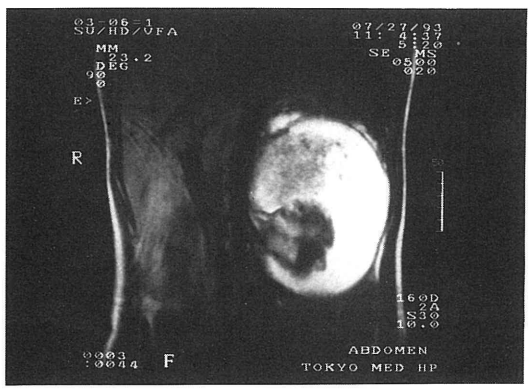

図 4　T 1 強調冠状断 MRI 所見：左腹部に全体が高信号で，その内部に不均一な信号を伴う腫瘤を認める．

胞を有する黄白色の充実性部分とその周囲の間淩からなり，多数の毛髪も認めた．

組織標本所見：図 6 に示すごとく皮膚組織（図 6 a），筋組織（図 6 b），気管支上皮（図 6 c），骨組織（図 6 d）をそれぞれ認めた．その他にも神経，軟骨などの 3 胚葉から由来する成熟した各種の組織がみられ，良性奇形腫と診断した．

術後経過：9 月 1 日に腫瘤摘出術を施行し，9 月 16 日に退院したが，その後の経過は良好で，退院 4 ケ月後の現在も外来にて経過観察中である．

3. 考　　察

奇形腫は基本的に三胚葉性組織成分を構成要素とする腫瘍と定義されているが，時に二胚葉性のもの

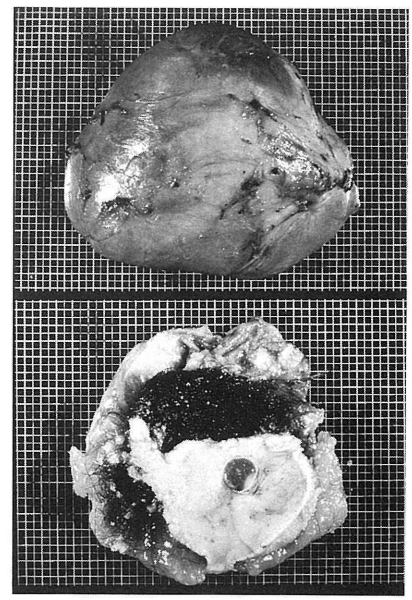

図 5　切除標本所見：表面は平滑で，内腔に約 1,000 ml の黄白色の液体を含む．割面では骨成分や嚢胞を有する黄白色の充実性部分と毛髪を認める．

や単胚葉性のものも奇形腫に含まれる[2]．奇形腫の発生は小児に多く，成人での発生は比較的稀で，好発する部位は，卵巣，精巣，縦隔，後腹膜の順である[3]．また，後腹膜奇形腫の発生頻度は原発性後腹膜腫瘍の 10%前後とされ[1]，年齢別にみると 55%が 10 歳までに，90%は 30 歳までに発見されている[1]．後腹膜奇形腫を良性（成熟型）と悪性（未熟型）に大別すると，悪性の占める割合は小児を含めると 10%前後[4]，成人発症例では 25.8%[3]，40.9%[5] されている．我々が調べた限りでは（1936 年～1993 年にて検索，医学中央雑誌），本邦の成人の後腹膜良性奇形腫は自験例を含め 77 例であった．表 2 に年齢，性別，主訴，腫瘍の大きさ，石灰化の有無をまとめた．それによると本邦の成人後腹膜良性奇形腫は，年齢は 20 歳から 75 歳，平均 37.8 歳で，性別では男性 22 例，女性 44 例，不詳 11 例と女性に好発している．この理由として，女性においては性腺原基が卵巣へ分化する時期が精巣に比べると遅れるため，性腺原基での期間が長く，正常の発育過程より逸脱して奇形腫を生じる機会が多くなるためと考えられている[6]．主訴は腹部腫瘤，腹痛の順であるが，近年では検診にて 5 例が発見されている．腫瘤の大きさは 4.5 cm から 40 cm で，平均 15.2 cm である．

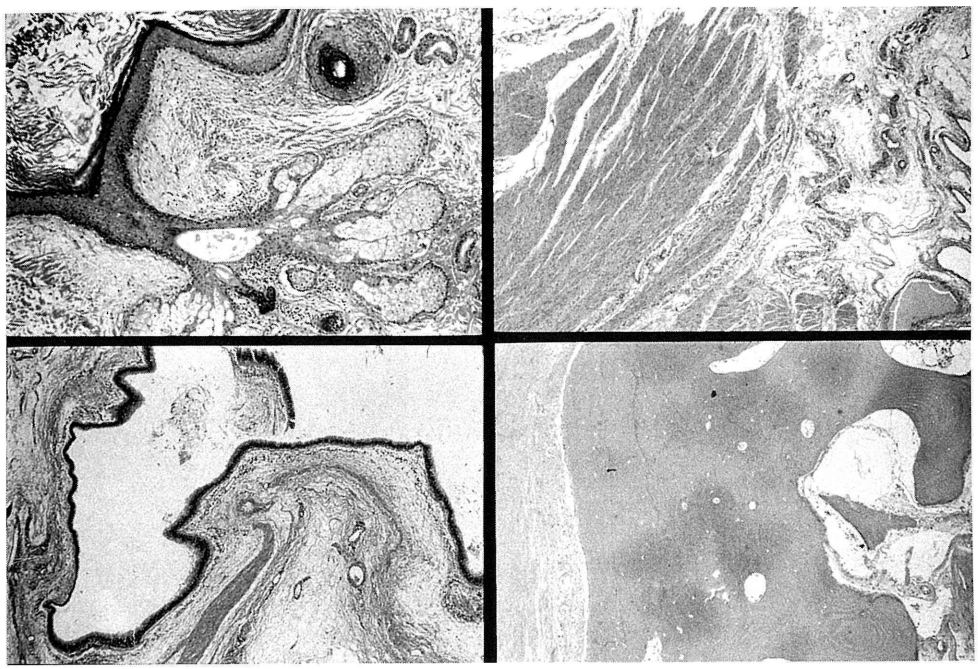

a|b
c|d　**図 6**　組織標本所見：皮膚組織 (a)，筋組織 (b)，気管支上皮 (c)，骨組織 (d) をそれぞれ認める．

表 2　成人後腹膜良性奇形腫（1936 年～1993 年）

症例数	77（自験例を含む）
年　齢	20 歳～75 歳（平均 37.8 歳）
性　別	男性　22 例，女性　44 例，不詳　11 例
主　訴	腹部腫瘤：31 例
	上腹部痛：4 例
	季肋部痛：3 例
	側腹部痛：2 例
	その他の腹痛：4 例
	腰痛：3 例
	腹部膨満感：2 例
	嘔気：2 例
	その他：7 例
	検診異常：5 例
	不詳：14 例
腫瘍の大きさ	4.5 cm～40 cm（平均 15.2 cm）
石灰化	有 22 例，無 8 例，不詳 47 例（石灰化 73.3%）

本症の診断には各種の画像検査が行われている．腹部単純撮影では X 線透過性腫瘤とともに石灰化像が認められることが多く，今回の集計でも石灰化率は 73.3%である（表 2）．腹部超音波は腫瘍内に毛髪組織を含む場合，特有のエコーパターンを示すことから鑑別診断に有用である[7]．腹部 CT，MRIは腫瘍内部の性状描出が可能であるため，脂肪，実質，石灰化などを有する奇形腫の診断に最も優れている．脂肪成分を有する後腹膜腫瘍のうち，石灰化を伴うものは奇形腫と類皮嚢胞に限られるので，これらの画像から鑑別診断が可能である．さらに摘出標本の肉眼像で腫瘤が嚢胞性の場合は良性のことが，充実性の場合は悪性のことが多いとの報告[3]があり，術前の CT，MRIは良悪性の鑑別においても有用とする報告がある．自験例でも腹部 CT，MRI にて内部に石灰化を伴った cystic な腫瘤を認めたことから奇形腫を疑った．また，良悪性の鑑別については，腫瘤の大部分が cystic であったことより，悪性より良性の奇形腫が疑われた．血管造影では奇形腫に特徴的な変化はなく，大部分が avascular もしくは hypovascular を呈する[8]．また，これらの画像診断に加えて，AFP，CEA，CA 19-9 などの腫瘍マーカーが後腹膜奇形腫の補助診断，良悪性鑑別に有用とする報告[5]もみられる．

悪性奇形腫の予後は悪く[5]，画像診断上で奇形腫を疑った場合，良悪性の判定が重要であるが，確実な鑑別診断は今だ困難であり，また悪性例が 4 割を占めることから，後腹膜奇形腫に対する治療法とし

て腫瘤の完全摘出術が重要と考えられる．

4. おわりに

比較的稀な成人の後腹膜良性奇形腫の 1 例を経験したので，若干の文献的考察を加えて報告した．

文　献

1) Palumbo LT, et al.: Primary teratomas of the lateral retroperitoneal spaces. Surgery **26**: 149～159, 1949
2) 日本病理学会小児腫瘍組織分類委員会：小児腫瘍組織分類図譜第 3 篇奇形腫群腫瘍．第 2 版，金原出版，東京，1984
3) Bruneton JN, et al.: Primary retroperitoneal teratoma in adults. Diagnostic Radiology **134**: 613～616, 1980
4) Engel RM, Elkins RC, Fletcher BD: Retroperitoneal teratoma. Review of the literature and presentation of an unusual case. Cancer **22**: 1068～1073, 1968
5) 内田　潔，他：成人に発症した後腹膜奇形腫の1例．消化器科 **12**: 709～716, 1989
6) Gross RE, et al.: Sacrococcygeal teratomas in infants and children. A report of 40 cases. Surg. Gynecol. Obstet **92**: 341～354, 1951
7) 田中　容，他：後腹膜奇形腫の 1 例―奇形腫の肉眼所見と超音波所見との対比．日本超音波医学会講演論文集 405～406, 1984
8) 大下裕夫，他：血中副腎ホルモンの上昇が見られた成人後腹膜奇形腫の1例．臨床外科 **43**: 1405～1408, 1988

(別刷請求先：〒 160 新宿区西新宿 6-7-1
東京医科大学第4内科　二木修司)