東医大誌 **62**(2)：219-222, 2004

症例報告

馬尾発生の Paraganglioma の一例

Paraganglioma of cauda equina：a case report

阿木冬・艾尔肯[1)]　駒形正志[1)]　西山　誠[1)]
遠藤健司[1)]　今給黎篤弘[1)]　米山寿一[2)]
工藤玄恵[2)]

Amudong AIERKIN[1)], Masashi KOMAGATA[1)], Makoto NISHIYAMA[1)]
Kenji ENDO[1)], Atsuhiro IMAKIIRE[1)], Juichi YONEYAMA[2)]
Masatoshi KUDO[2)]

[1)] 東京医科大学整形外科学講座
[2)] 東京医科大学病理学第二講座

【要旨】 腰椎硬膜内に発生した稀な paraganglioma の 1 例を報告した。症例は 48 歳男性、左下肢放散痛を訴え平成 12 年 8 月当科を受診した。MRI では L1-L2 椎間高位の硬膜内に T1WI にて iso signal intensity, T2WI にて high signal intensity を示す内部不均一の円形腫瘍陰影を認めた。手術は L1 L2 左側部分椎弓切除にて侵入、硬膜を切開すると被膜に包まれた淡黄色の円形母指頭大腫瘤が確認された。腫瘍は 1 本の馬尾と癒着するも容易に剝離され一塊として摘出できた。病理組織学的には豊富な好酸性細胞質を有する腫瘍細胞であり核分裂像は乏しく、免疫組織化学的には chromogranin-A, synaptophysin が陽性で paraganglioma と診断された。Paraganglioma は頭頸部や後腹膜などに発生する神経原性腫瘍であるが硬膜内発生は稀である。頭頸部や後腹膜発生の paraganglioma では再発転移例が報告されており今後長期的経過観察が必要である。

はじめに

Paraganglioma は副腎以外の部位に発生し、自律神経支配を受ける神経原性腫瘍である。約 90% は頭頸部・後腹膜に発生し、脊髄硬膜内に発生することは稀である。今回われわれは脊髄硬膜内に発生した Paraganglioma の 1 例を経験したので若干の文献的考察を加えて報告する。

症　例

患者：48 歳、男性。

主訴：左下肢痛。

現病歴：平成 11 年 6 月頃より左下肢痛が出現、近医にて加療するも軽快なく放置していた。平成 12 年 6 月左下肢痛が増強し近医受診、腰椎 MRI にて腫瘍陰影を指摘され、平成 12 年 8 月当科に紹介された。手術を勧めるも仕事の都合で経過観察していたが症状進行するため平成 13 年 4 月当科入院となった。

2003 年 11 月 7 日受付、2003 年 12 月 22 日受理
キーワード：傍神経節腫、硬膜内、馬尾腫瘍
(別冊請求先：〒 160-0023　東京都新宿区西新宿 6-7-1　東京医科大学整形外科学講座　阿木冬・艾尔肯)

入院時現症：歩行は正常。体幹後屈時下肢につっぱり感が出現する。体幹前屈制限が強く指床間距離は20 cmであった。SLRT, FNSTはともに陰性で、PTJは消失、ATJは正常。左S1領域に知覚鈍麻を認めるも下肢筋力低下はなく、膀胱直腸障害も認めなかった。

髄液検査：外観上キサントクロミーを呈し、総蛋白は554 mg/Lと増加していた。

画像所見：

脊髄造影ではL1、L2椎間高位に騎袴状の造影剤停止像を認めた (Fig. 1)。 CT-myelographyでは腫瘍が硬膜内を占拠し馬尾は高度に圧迫されていた (Fig. 2)。MRIにてL1椎体下縁からL2椎体上縁にかけて硬膜内にT1WIにてiso signal intensity, T2WIにてhigh signal intensityを示す内部不均一の円形占拠性病変を認めた。腫瘍周囲はT2WIで低輝度のリング帯を示し、ガドリニウム造影では、腫瘍内に不均一な取り込み像を認めた (Fig. 3)。

以上の所見より硬膜内発生の馬尾腫瘍を疑い2002年2月[redacted]手術を施行した。

手術所見：L1, L2の左側部分椎弓切除で侵入した。硬膜を切開すると被膜に包まれた淡黄色の円形母指頭大腫瘤が確認された。腫瘍は一本の馬尾と癒着するも容易に剝離され、径1 mm大の流入血管も認められたがこれを凝固切離し一塊として全摘出した (Fig. 4)。腫瘍割面は黄赤色の充実性腫瘍で一部にのう胞性変化を認めた。

病理所見：

細顆粒状の豊富な好酸性胞体を有するtall columnar cellからなる腫瘍細胞が，胞巣状あるいは島状に配列し，線維血管性間質に分画され，いわゆるzellballen patternを呈している。

核は類円型～楕円型からなり，異型や核分裂に乏しい。免疫組織化学的にchromogranin-A, synaptophysin陽性を示すが (Fig. 5) GFAPには陰性を示し，S-100蛋白陽性の支持細胞も見られた。以上の所見より本腫瘍を馬尾発生のparagangliomaと診断した。

術後経過：左下肢痛は術直後より軽快し術後2年5ヵ月の現在右大腿から足底部にしびれ感が残存するが日常生活には何の支障も自覚していない。また造影MRIで腫瘍の再発も認めていない。

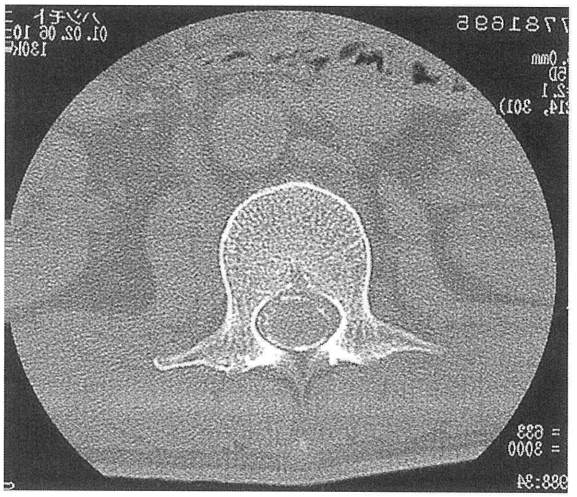

Fig. 2　CT Myelography

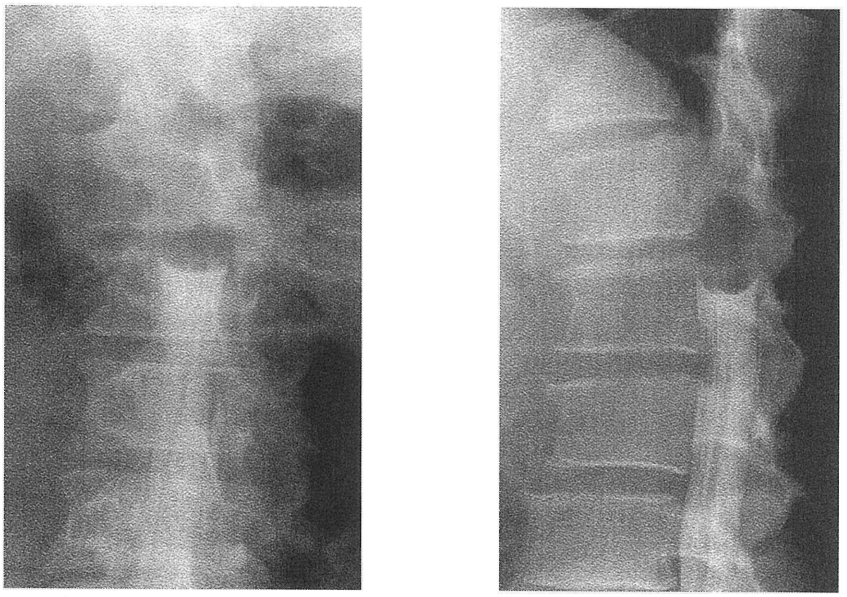

Fig. 1　Myelography

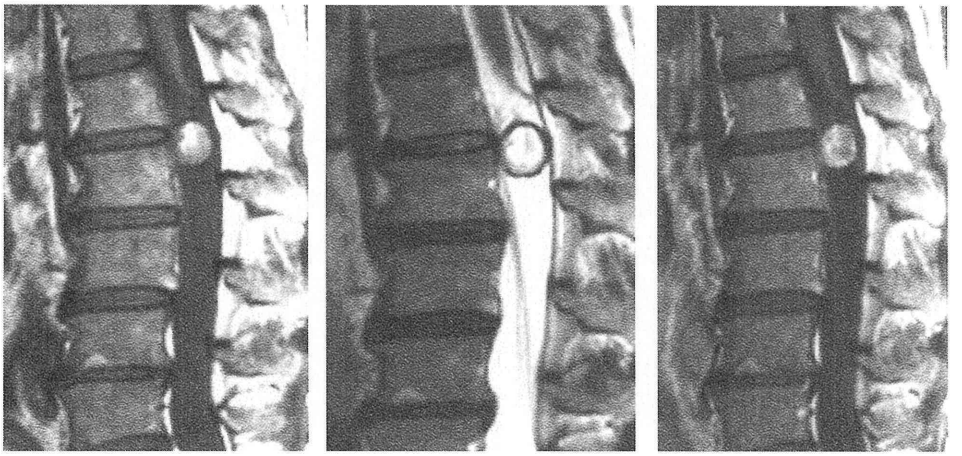

T1　　T2　　T1Gd

Fig. 3　MRI ; T1, T2, T1Gd
Low intensity band　and hemosiderim rim are found in T2 and Gd enhance MRI.

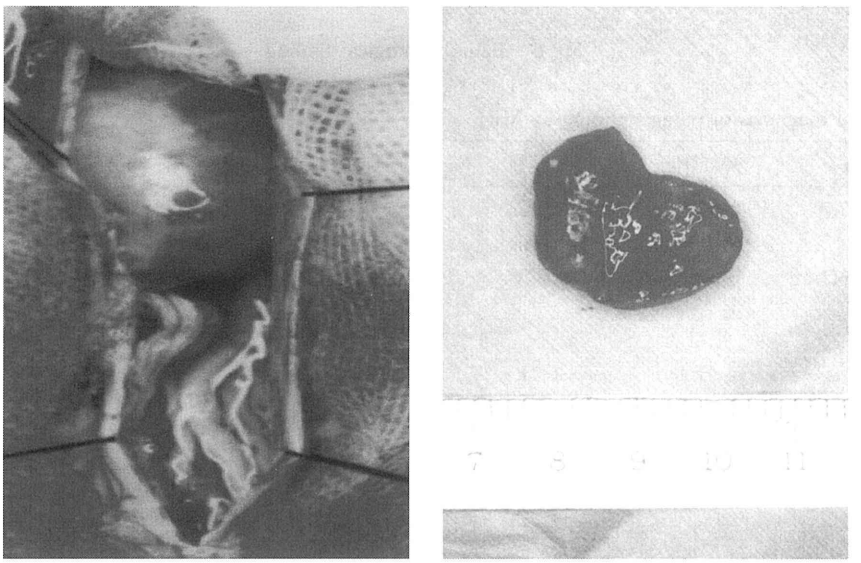

術　中　　摘出物

Fig. 4　Operative findings.

考　　察

Paraganglioma は副腎以外の部位に発生し、自律神経支配を受ける神経原性腫瘍である[1]。発生年齢 30 から 50 歳代の成人に好発し、やや男性に多い。発生部位は頭頸部・後腹膜・縦隔・肺・腸管・膀胱などの報告があり、約 90% は頭頸部・後腹膜に発生している[2]。硬膜内に発生することは稀であるが、硬膜内発生例は馬尾領域に多い[3]。硬膜内発生例は 1970 年に Miller らが報告した[4]。本邦では渉猟し得た範囲では 23 例の報告がある。発生高位は全例腰椎で、発生母床は馬尾 15 例、終糸 5 例、不明 3 例であった。年齢は 23 歳から 73 歳、平均年齢 53 歳で男性 10 例、女性 13 例であった。臨床症状は腰痛、下肢痛が主体で膀胱障害を示すものもある。paraganglioma の画像所見について Wester らは paraganglioma の MRI 所見に特徴性が無いと報告し[7]、Araki らはガドリニウムによる信号増強の程度から他の脊髄腫瘍との鑑別は可能であると報告している[5),6)]。本症例は T1WI で低信号、T2WI で軽度高信号、ガドリニウムで増強されている。Paraganglioma の特徴とされる low　intensity band や　hemosiderin rim などの所見も認められたが (Table 1)、出血壊死のう胞形成などにより信号強度は変化するため、MRI 所見で paraganglioma と他の脊髄腫瘍との鑑別は実際には困

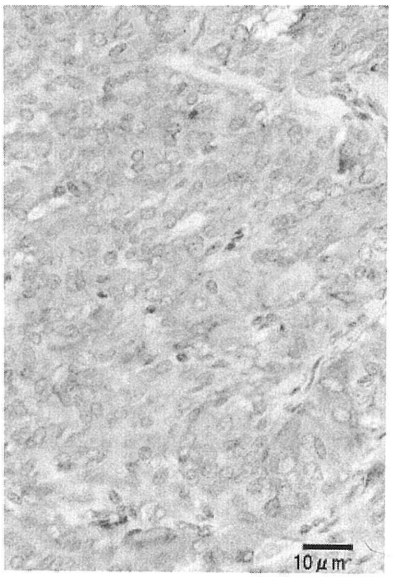

Synaptophysin 染色

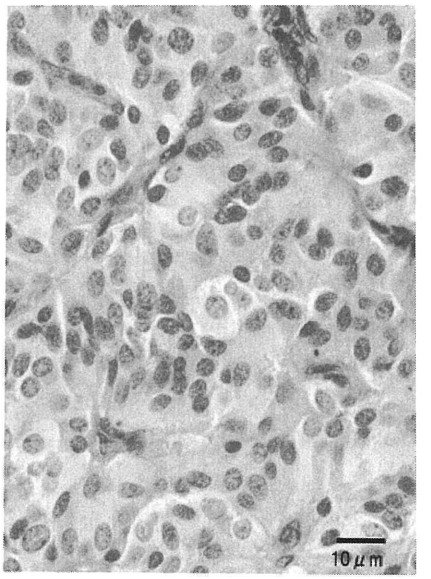

HE 染色

Fig. 5　Pathohistological finding

Table 1　Differential diagnosis of paraganglioma by MRI.

paraganglioma	神経鞘腫	髄膜腫
T1　low～Iso	low～Iso	low～Iso
T2　Iso～high	Iso～high	Iso～high
Gd　paraganglioma＞	神経鞘腫	髄膜腫
low intensity band hemosiderin rim (＋)	(－) のう胞化	(－) 出血/石灰化

難である。

本邦報告例では硬膜内発生例の再発悪性化についての報告はみられないが、外国文献では頭蓋内転移例が報告されている[7]。頚部縦隔発生例では再発転移例が報告されており、今後長期的経過観察が必要である。

まとめ

1. 腰椎硬膜内に発生した paraganglioma の1例を経験したので報告した。

2. MRI での low intensity band や henosiderin rim は本症の診断上注目すべき特徴的所見である。

3. 頚部および縦隔発生例では、再発転移の報告があり長期的な経過観察が必要である。

文献

1) 市原大輔、西澤　隆、渡辺雅彦、中村雅也、丸岩博文、松本守雄、千葉一祐、戸山芳昭：硬膜内に発生した傍神経節腫の1例。臨整外 **37**：971-974, 2002
2) Boker DK, Wassmann H, Solymos L：Paraganglioma of the spinal canal. Surg Neurol **19**：461-468, 1983
3) Hayes E, Lippa C, Davidson R：Paragangliomas of the cauda equina. Am J Neuroradiol **10**：45-47, 1989
4) Miller CA, Torack M：Secretory ependymom of the filum terminale. Neuropathol(Berl) **15**：240-250, 1970
5) Araki Y, Ishida T, Ootani M：MRI of paraganglioma of the cauda equine. Neuroradiology **35**：232-233, 1993
6) Buokobza M, Foncin JF, Carter D：Paraganglioma of the cauda equina：magnetic resonance imaging. Neuroradiology **35**：459-460, 1993
7) Strommer KN, Brandner S, Sarioglu AC, Sure U, Yonekawa Y：Symptomatic cerebellar metastasis and late local recurrence of a cauda equina paraganglioma. Case report. J Neurosurg **83**：166-169, 1995
8) Wester DJ, Steven F, Green BA：Paraganglioma of the filum terminale. J Comput Assist Tomogr **17**：967-969, 1993